Ein Fall von Epignathus und polypenförmigem Fibro-Lipoma myxomatodes congenitale der rechten Nasenhöhle.

Mit 1 Abbildung und 6 Fig. im Text.

Inaugural-Dissertation

zur

Erlangung der Doktorwürde

in der

gesamten Medizin

verfasst und einer

Hohen medizinischen Fakultät

der

Kgl. Bayer. Ludwig-Maximilians-Universität zu München

vorgelegt von

Otto Stanze,
approb. Arzt aus Lichtenberg.

München, 1902.
Kgl. Hof- und Universitäts-Buchdruckerei von Dr. C. Wolf & Sohn.

Ein Fall von Epignathus und polypenförmigem Fibro-Lipoma myxomatodes congenitale der rechten Nasenhöhle.

Mit 1 Abbildung und 6 Fig. im Text.

Inaugural-Dissertation

zur

Erlangung der Doktorwürde

in der

gesamten Medizin

verfasst und einer

Hohen medizinischen Fakultät

der

Kgl. Bayer. Ludwig-Maximilians-Universität zu München

vorgelegt von

Otto Stanze,
approb. Arzt aus Lichtenberg.

ACAD.
LUGD.BAT.
BIBL

München, 1902.
Kgl. Hof- und Universitäts-Buchdruckerei von Dr. C. Wolf & Sohn.

Gedruckt mit Genehmigung der medizin. Fakultät der Universität München.

Referent: Herr Obermedizinalrat Prof. Dr. O. Bollinger.

Meinen lieben Eltern

in Dankbarkeit

gewidmet.

Digitized by the Internet Archive
in 2026

https://archive.org/details/IA41552325_0099

Die Sammlung des pathologischen Instituts der Universität München enthält ein Präparat,[1]) das einen interessanten Fall von Doppelmissbildung, einen Epignathus, kombiniert mit einem Fibro-Lipoma myxomatodes congenitale, darstellt.

Das Präparat besteht aus der Gesichtshälfte eines kindlichen Kopfes, der, abgesehen von den zu beschreibenden Abnormitäten, die normale Entwicklung eines ausgetragenen Kindes zeigt, und zwei verhältnismässig kolosalen Tumoren.

Der grössere derselben ragt aus der Mundhöhle an einem etwa fingerdicken Stiele als eine unförmliche Geschwulst hervor, die etwa die Grösse einer Knabenfaust hat, und deren Oberfläche, einer dicken Kartoffel gleich, mit knolligen Auftreibungen versehen ist. Die Farbe der Geschwulst gleicht am Stiele und an den oberen Partien der Farbe des Gesichts, während die unteren Abschnitte im allgemeinen einen bläulich-rötlichen Ton, an einigen Stellen jedoch ein dunkelbraunes bis vollständig schwarzpigmentiertes Aussehen haben; auch zwei karminrote Flecken von Pfenniggrösse sind in den dunklen Partien eingesprengt. Am Stiel, wie überhaupt an fast allen Teilen, welche die Farbe der Haut aufweisen, sitzen einzelne kleine Büschel von Haaren, die etwas kürzer und feiner sind als das Haupthaar des kindlichen Schädels, sonst aber demselben vollständig gleichen.

[1]) Die Missbildung wurde dem pathologischen Institut in München von Herrn Dr. Poth, praktischem Arzt in Lindenhorst bei Dortmund, übermittelt (Einlauf-Journal Nr. 341. 1900).

Die unteren bläulich-rötlichen und pigmentierten Teile sind glatt, nur die ganz dunklen sind eigenartig gerieft.

Die Konsistenz ist ebenso verschiedenartig. Der Stiel und im allgemeinen die oberen Partien sind fester; im mittleren Teile ist ein etwa walnussgrosser, harter Knollen zu fühlen; der untere Teil ist ganz weich und teigig anzufühlen, stellenweise finden sich etwas prallere cystenartige Gebilde.

In dem mittleren Abschnitte der Geschwulst zeigt sich, umgeben von zwei lippenartig verdickten Falten ein länglich-rundes Loch. Die obere dieser beiden Falten ist an der einen Seite quer eingezogen, ähnlich wie die Lippe bei einer Hasenscharte geringen Grades, wodurch der (vom Beschauer aus gerechnet) linke Teil der Umrandung ein warziges Aussehen erhält. In diese Öffnung ist eine ca. 3 mm dicke Sonde etwa 2 cm weit ohne Schwierigkeit einzuführen, dann stösst sie auf zum Teil harten Widerstand.

Rechterseits, etwas höher, zeigt die Haut eine fast linsengrosse, schlitzartige Öffnung, welche die Gestalt der geöffneten Augenlider hat und am unteren Rand winzig kleine Härchen trägt; am oberen sind sie nicht deutlich zu unterscheiden. In diese Öffnung lässt sich eine Sonde nicht einführen, sie stösst auf weich-elastischen Widerstand, den eine Membran bietet, die sich in der Weise inwendig an die Ränder ansetzt, dass diese sich gerade noch in der Form einer kleinen Hautfalte abheben lassen.

Der Stiel inseriert unter Verdrängung der physiologischen Weichteile in seiner ganzen Breite an der Schädelbasis und zeigt bis zu seinem Ansatz die geschilderte Farbe und Beschaffenheit. Den Nasen-Rachenraum teilweise ausfüllend, sitzt dem Stiel noch ein haselnussgrosser Auswuchs an.

Die Mundhöhle des kindlichen Schädels bietet nichts Besonderes.

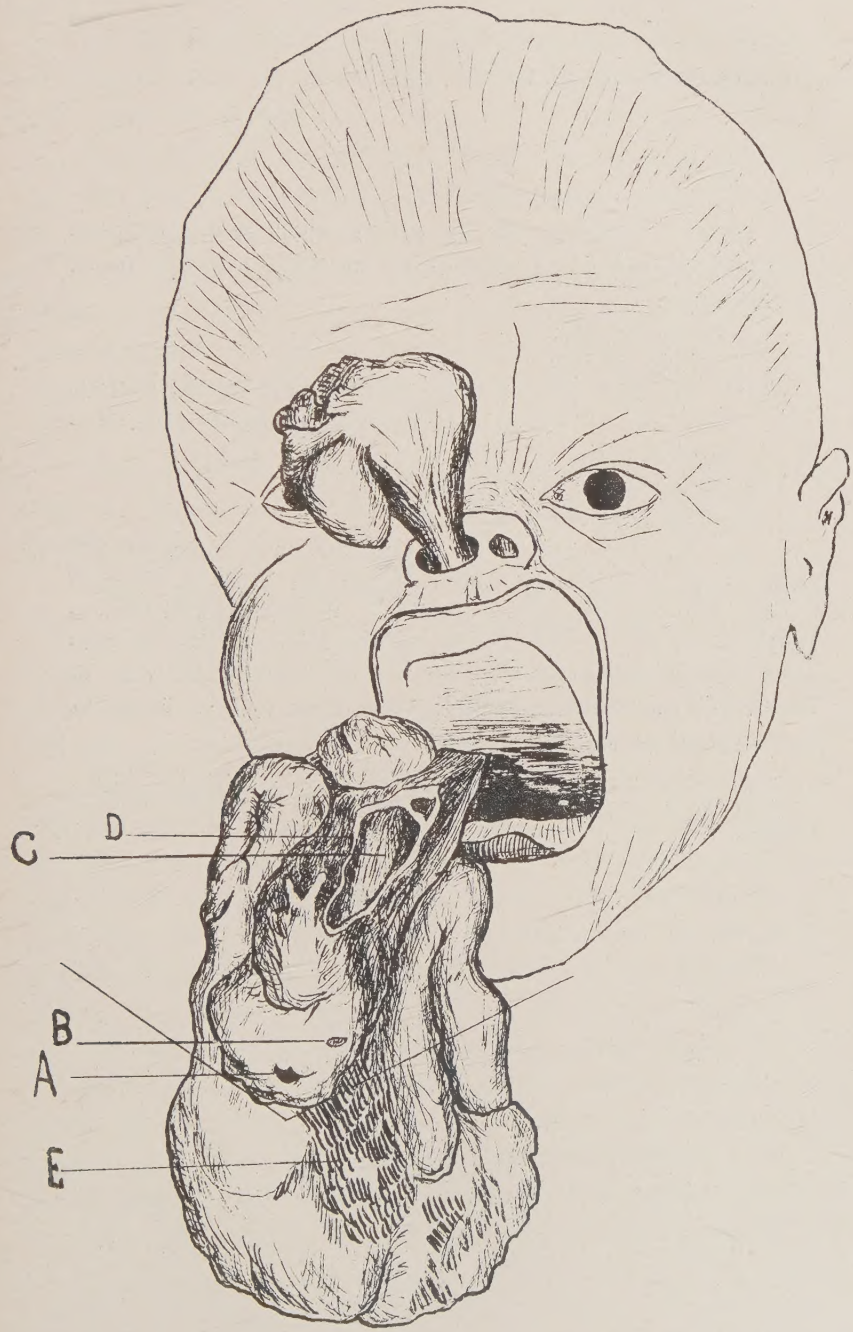
D
C
B
A
E

(Erklärung zur photolithogr. Tafel.)

In der vom Verfasser nach der Natur in wirklicher Grösse gezeichneten Abbildung bedeutet an dem aus der Mundhöhle hängenden Tumor, dem Epignathus:

A die Mundöffnung;

B die Augenöffnung;

C eine vereinzelte, für die rudimentäre Schädelhöhle gehaltene Höhle des oberen Abschnittes, die jedoch keine Gehirnmasse oder Hirnhäute enthielt;

D die am meisten behaarte Partie;

E die schwarze Pigmentzeichnung.

Der scharf umgrenzte knollige Teil, welcher A und B trägt und oben durch die mit C bezeichnete Höhlung begrenzt ist, bildet das abtastbare Knochengehäuse der rudimentären Mundhöhle. Er trägt oben zwei länglichwarzige Auswüchse von der Art, wie sie von einzelnen Seiten als rudimentäre Extremitäten gedeutet wurden. — Der winklige Strich zeigt die ungefähre Übergangsstelle des epidermisartigen Überzuges in das ödematöse, schwammige Gewebe.

An dem aus der rechten Nasenhöhle ragenden polypenförmigen Fibro-Lipoma myxomatodes ist das haselnussgrosse, hellere Anhängsel zu erkennen.

An der Innenfläche der Schädelhöhle ist weder an den Hirnhäuten noch an dem knöchernen Teil eine Abnormität oder Lücke zu finden.

Beim Einschneiden mit dem Messer zeigt sich der Stiel als ein derb-fibrinöser Strang ohne Hohlräume, der allmählich in die Geschwulst übergeht.

Die Geschwulst selbst besteht in ihrem oberen Teil aus einzelnen Hohlräumen und dem schon erwähnten walnussgrossen Knollen, in dem das Messer sofort auf teils elastischen, teils ganz harten Widerstand stösst, der offenbar durch Knorpel und Knochen hervorgerufen wird.

Der untere Teil besteht aus lauter grösseren und kleineren Höhlen, die in einem schwammigen, serös durchtränkten Gewebe liegen.

Diese Höhlen, wie die in dem oberen Abschnitt gelegenen, enthalten mehr oder weniger helle Flüssigkeit und der Hauptsache nach eine griesbreiartige, fettige Masse, in der sich schon mit dem unbewaffneten Auge deutlich Haarbüschel, Knochen- und Knorpelstückchen erkennen lassen.

Zur genaueren Untersuchung der oben beschriebenen Öffnung wurde in diese eine Sonde eingeführt und dem Sondenknopf vorsichtig von rückwärts entgegengearbeitet. Der Knopf wurde in einem von den übrigen gänzlich verschiedenen Hohlraume gefunden. Während jene, in einem gewöhnlichen Bindegewebe liegend, keine Form erkennen lassen, stellt sich dieser als ein von einem festen Gerüst, das sich als der mehrfach erwähnte Knollen von aussen her abtasten lässt, umgebener Hohlraum dar, welcher etwa eine Erbse zu umfassen vermag. Von hinten her springt eine schmale, oben abgerundete Knochen- oder Knorpelleiste nach schräg abwärts auf dem Boden des Raumes in das Lumen vor.

Am vorderen Teil dieser Leiste, da, wo der Kanal in

den blinden Raum übergeht, sitzt ein kleiner, fleischiger Wulst.

Über dieser Höhle wurde von aussen her eine weitere, auf der Abbildung sichtbare eröffnet. Auch diese hat unten einen festen, knöchernen Boden, Inhalt und Auskleidung gleichen dem Befund der schon beschriebenen anderen Hohlräume der oberen Partie.

Die mikroskopische Untersuchung des breiigen Inhalts ergab, dass derselbe in seiner grossen Masse aus Detritus besteht. Dazwischen finden sich Haare, Knochenplättchen, Knorpelstücke, Talgdrüsen, Haarbälge. Gehirnmasse konnte, speziell auch in dem auf der Abbildung sichtbaren Hohlraume nicht nachgewiesen werden.

Um festzustellen, ob die beschriebene Öffnung mit ihrem Kanal und blindsackartigem Abschluss ein Zufallsspiel oder eine physiologische Öffnung, After oder Mund, vorstelle, wurden verschiedene Präparate aus dieser Gegend entnommen, in Paraffineinbettung geschnitten und doppelt gefärbt. Diese Schnitte zeigen im allgemeinen ein ziemlich lockeres Bindegewebe, dessen Fasern stark aufgequollen erscheinen. Sonst zeigen die Schnitte, die aus dem Blindsack und dem darüber liegenden Hohlraum stammen, keine charakteristischen Elemente.

Nur das eine Präparat, und zwar dasjenige, welches einen Teil des fleischigen Wulstes und der als knöchern beschriebenen Leiste umfasst, lässt anderweitige typische Elemente erkennen. Der eine Schnitt — die übrigen verhalten sich ähnlich — zeigt quer- und längsgetroffene Muskelbündel, einen länglichen Streifen hyalinen Knorpels, zwischen beiden eine Bindegewebsgeschicht und Perichondrium, und am oberen Rande eine wohlausgebildete Papilla circumvallata, die als ein rundlicher Höcker beiderseits durch je einen Einschnitt von dem wallartig aufgeworfenen, im übrigen fast glatt ver-

laufenden Rande abgehoben ist. Die Schleimhaut ist in allen Schichten erkennbar, Drüsen sind nicht mit Sicherheit nachzuweisen.

Der Schnitt weist also der Reihe nach folgende Schichten auf von oben nach unten: Schleimhaut mit einer Papilla circumvallata, eine Muskelschicht mit quer- und längsgetroffenen Bündeln, Bindegewebe, Perichondrium, Knorpel.

Demnach ist der fleischige Wulst ohne Zweifel, wenigstens teilweise, eine rudimentäre, verhältnismässig gut entwickelte Zunge.

Der Blindsack ist die Mundhöhle, und seine äussere Öffnung entspricht dem Mund.

Die zweite, schlitzartig angedeutete Öffnung, die ja auch schon in ihrer äusseren Gestalt grosse Ähnlichkeit mit dem Auge zeigt, darf naturgemäss nunmehr mit Bestimmtheit als ein rudimentäres Auge bezeichnet werden.

An der scheinbar ganz unförmigen und regellosen Masse des Tumors lässt sich also bei genauer Untersuchung feststellen,

dass alle Gewebsteile von oben nach unten den Charakter der physiologischen mehr und mehr verlieren, und ferner

dass ein rudimentär entwickelter Kindesteil, der Kopf, vorhanden ist,

dass ausser diesem Teil noch weitere Organe und Organteile (Haarbälge etc.) in den Hohlräumen eingeschlossen sind.

Daraus ergibt sich die Diagnose.

Bei der ersten Betrachtung kann man den Tumor für einen Hirnbruch, eine Cephalocele palatina, halten. Tillmanns Lehrbuch der speziellen Chirurgie zeigt eine Abbildung einer Hydrencephalocele palatina, die äusserlich eine grosse Ähnlichkeit mit vorliegendem Falle hat. Jedoch fehlt bei letzterem jede abnorme Knochenlücke oder Erweiterung von physiologischen Kanälen, jede Vorstülpung der Gehirn-

häute an der Schädelbasis; die Hülle der Geschwulst hat nicht die Struktur der Hirnhäute, im Inhalt lässt sich keine Gehirnmasse nachweisen.

Aus den letzten beiden Gründen lässt sich auch die Diagnose Encephalom ausschliessen, welches nach Berger und anderen Autoren wesentlich auf dem Wege „neoplastischer Vorgänge in sehr frühen entwicklungsgeschichtlichen Stadien“ entsteht.

Zu bemerken ist hierbei noch, dass das Fehlen von Gehirn und Hirnhäuten wohl die Diagnose Cephalocele oder Encephalom ausschliesst, dass anderseits ihr Nachweis in Hinblick auf den sonstigen Befund sie noch nicht sichert. Es käme ihm eine andere Deutung zu, wie sich aus dem Folgenden von selbst ergibt.

Es handelt sich, wie sich aus der oben angeführten Zusammenfassung der charakteristischen Befunde ergibt, um eine aus einer zweiten fötalen Anlage hervorgegangenen Geschwulst. Man pflegt solche mit dem Namen Teratom zu bezeichnen, wie sie häufig als Sacralteratoma vorkommen.

Jedoch nach der Art des Sitzes, und weil neben den in Teratomen gewöhnlichen Organteilen hier ein ganzer Kindesteil vorhanden ist, so ist eine andere Benennung am Platze, die dem höheren Grade der Entwicklung und der Art der Verbindung gerecht wird.

Die Geschwulst, oder besser, die geschwulstartige parasitische Masse ist als Epignathus zu bezeichnen, und zwar stellt sie einen typischen Fall dar.

Förster (Missbildungen des Menschen) spricht von Epignathus, „wenn die parasitische Masse am Gaumen des reifen Fötus befestigt ist und eine aus der Mundhöhle hervorragende Geschwulst bildet“. Er führt den Epignathus als eine Form des parasitischen Prosopothoracopagus auf.

Nach Ahlfeld (Missbildungen des Menschen) versteht man unter Epignathus einen „Acardiacus amorphus, der mit der Mundhöhle, zumeist mit dem harten Gaumen seines Zwillingsbruders in Verbindung steht".

Acardiacus amorphus nennt er eine fötale Bildung, dem jede menschliche Form vollständig fehlt; die Extremitäten sind höchstens in Spuren angedeutet; der Kopf ist zuweilen durch eine kleine, oft mit Haaren besetzte Hervorragung rudimentär erkennbar. Innerlich finden sich häufig rudimentär Becken, Wirbelsäule, auch Darmteile. Das Unterhautzellgewebe der äusseren Haut ist zumeist stark hypertrophisch, ödematös und zeigt cystenartige Erweiterungen. Ein Herz fehlt stets.

Schmaus (Grundriss der pathologischen Anatomie) nennt Epignathus, wie Förster, ebenfalls eine parasitische Form des Prosopothoracopagus. „Der eine, völlig rudimentäre Fötus sitzt in der Mundhöhle seines Zwillingsbruders, resp. ragt aus derselben heraus. In der Regel ist er an der Schädelbasis fixiert."

In der Einreihung weichen die Autoren zwar von einander ab, im übrigen wird jedoch übereinstimmend zum Wesen des Epignathus verlangt:

das Vorhandensein einer fötalen Anlage, die keine menschliche Form aufweist, sondern aus nur rudimentär entwickelten Teilen ihren Ursprung erkennen lässt und

die Anheftung dieses fötalen Parasiten in der Mund- oder Rachenhöhle eines Zwillings.

Über das Wesen und die Genese des Epignathus herrschten nacheinander sehr verschiedenartige Anschauungen. Man hielt sie ursprünglich für congenitale Neubildungen und gab ihnen je nach dem vorherrschenden Gewebe einen entsprechenden Namen.

So beschreibt unter anderen Arnold (Virchows Archiv,

Bd. 50, S. 492) einen „Fall von congenitalem, zusammengesetztem Lipom der Zunge und des Pharynx mit Perforation in die Schädelhöhle“, der später in allen einschlägigen Büchern als Epignathus geführt wird. Es wird hierbei schon an die Möglichkeit einer zweiten fötalen Anlage gedacht und zwar ohne Zweifel deswegen, weil die Erklärung der Geschwulst bei der grossen Mannigfaltigkeit der Gewebe auf grosse Schwierigkeiten stösst. Der Verfasser neigte aus dem Grunde zu der Auffassung einer Neubildung, weil er deutliche Teile eines zweiten Fötus nicht nachweisen konnte.

Einige Autoren — so besonders Luschka und Rindfleisch — waren der Ansicht, dass in ähnlicher Weise, wie die Sacralteratome aus der Steissdrüse, der Eipignathus aus der Zirbeldrüse hervorginge.

Nachdem man über das Wesen des Epignathus; als aus zweiter fötalen Anlage stammend, einig geworden war, tauchten über die Genese wiederum verschiedene Theorieen auf, deren Wert mit den Fortschritten in der Entwicklungsgeschichte gesunken oder gestiegen ist. Die Annahme, hauptsächlich und am längsten von französischen Autoren vertreten, dass die Doppelbildungen durch einfaches Verwachsen zweier getrennter, schon bis zu einer geringeren oder vollkommeneren Stufe der Entwicklung angelangter Embryonen entständen — wobei eine gewisse Anziehungskraft gleicher Teile angenommen wurde, weil Doppelbildungen immer an identischen Teilen verbunden sind —, ist leicht zu widerlegen und würde selbst im Falle ihrer Gültigkeit für den Epignathus kaum zu verwerten sein. Unerklärt bliebe nämlich bei jener Annahme, wohin bei einer späteren Verklebung die fehlenden Körperteile des Parasiten kommen.

Die späteren Autoren sind alle darin einig, dass die Doppelmissbildungen aus einem Ei entstehen und zwar aus einer Keimblase in den frühesten Stadien der Entwicklung.

Über die Art und Weise bildeten sich hauptsächlich zwei Theorieen, die Sapltungs- und Verwachsungstheorie. Die erstere nimmt an, es sei nur eine Anlage vorhanden, die durch Spaltung ein zweites Individuum erstehen liesse; die zweite setzt von vornherein zwei getrennte Anlagen voraus, die miteinander verschmölzen. Je nachdem, wie weit die Spaltung oder die Verwachsung eintritt, ist die Doppelbildung mehr oder minder miteinander zusammenhängend.

Eine Mittelstellung zwischen beiden Theorieen nimmt Perls ein: Er nimmt an, dass bei der Bildung des Keimbläschens auf demselben zwei embryonale Anlagen mit zwei Primitivstreifen sich bilden könnten, welche dann später, um so stärker, je näher sie einander liegen, confluierten. Dabei hielt er eine gewisse gegenseitige Anpassung der Teile für denkbar, wenn das Zusammenfliessen in den ersten Stadien eintritt, um zu erklären, dass die Verschmelzung immer an identischen Teilen vor sich geht. Von dieser Voraussetzung ausgehend, sucht er beide Theorieen einander zu nähern, indem er erklärt: Der ganze Unterschied kommt auf die Frage hinaus: „Entstanden diese beiden Primitivstreifen gleichzeitig von vornherein (z. B. aus einem Ei mit doppeltem Keimbläschen) und confluierten sie an einer Stelle, oder entstanden sie durch nachträgliche Spaltung eines ursprünglich einfachen, und ist die vorhandene Vereinigungsstelle dadurch bedingt, dass die Spaltung nicht die ganze Keimanlage vollständig durchsetzte.“ Auch die Möglichkeit, ein ursprünglich einfacher Keim könne sich durch Spaltung in zwei Keime trennen, die später confluieren, gibt er zu.

Das Gegensätzliche zwischen beiden Theorieen hat er damit wohl schwerlich weggeräumt. In Wirklichkeit erklärt er, dass er beide Theorieen mit verschiedenen Modifikationen als ursächlich für die Doppelbildung anerkennt.

Seine Auffassung nähert sich in diesem Punkte der von

Marchand in jüngster Zeit (Eulenburgs Realencyklopädie) ausgesprochenen, der vor „einer allzu schematischen Auffassung der dabei stattfindenden Vorgänge“ warnt. Die vollständige Spaltung eines Keimes bis zur Bildung zweier getrennter, die nach ihrer völligen Trennung wieder confluieren können, bezweifelt er im Gegensatz zu Perls. Er nimmt eine Spaltung an, die nicht bis zu einem solch hohen Grade steigt und hält sie für die Ursache der meisten Fälle mehr oder minder ausgesprochener symmetrischer Doppelbildung. Zu den durch Verwachsung entstandenen zählt er alle Fälle von Inclusio foetalis, d. h. solcher Bildungen, bei denen der rudimentäre Parasit mehr oder weniger von dem Stammfötus umschlossen wird. In diese Kategorie gehört auch der Epignathus.

Eine sehr einleuchtende Erklärung über die Entstehung des Epignathus findet sich in „Ahlfelds Missbildungen des Menschen 1880“. Ahlfeld nimmt an, „dass zwei vollständig getrennte Fruchtanlagen so auf einem Ei liegen, dass sich beide Embryonen, ohne einander zu stören, aus der Keimblase herausheben können. Wuchert A sehr bedeutend, während B klein bleibt, so kommt, wenn die Entfernung zwischen den Köpfen nicht zu klein war, B bald unterhalb der vorliegenden Hirnblase und weiter noch in den Trichter hinein zu liegen, der sich am Infundibulum zuspitzt, in dem gleicher Weise auch das Vorderdarm-Ende eingestülpt ist und ebenfalls mit seiner obersten Spitze am Infundibulum haftet. So liegt dann B zwischen der hinteren Fläche des Vorderhirns und der vorderen Fäche des Vorderdarms. Die Hirnblase voran, wächst B vor der Vorderdarmhöhle hinein und kann mit seinem, durch räumliche Verhältnisse sich notwendig zuspitzenden Vorderende bis zum Ende dieses Raumes verwachsen. Aus der Spitze dieses Raumes bildet sich aber die Hypophyse, indem dort Chordaspitze und Vorderdarmspitze

zusammentreffen. Daher der Zusammenhang des Epignathusstieles mit der Sella turcica.“ Je nachdem nun B von A

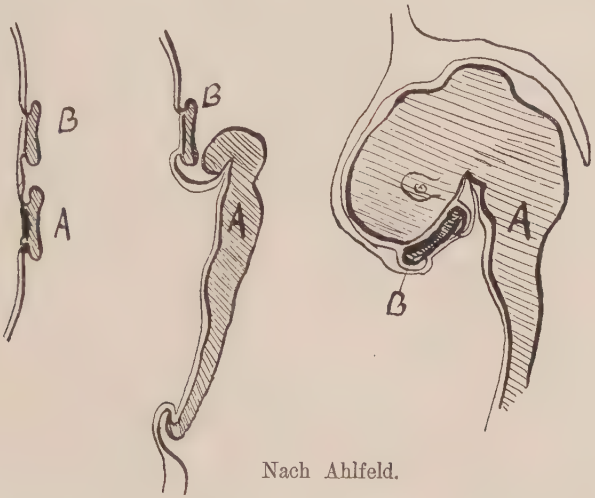

Nach Ahlfeld.

ernährt wird durch grössere oder kleinere Blutgefässe, entwickelt sich naturgemäss der Parasit von einer kleinen, einer Neubildung ähnlichen Geschwulst bis zu einer oft mit ganzen Körper- oder Organteilen ausgestatteten Masse.

In der Dissertation von Kreutzmann, Marburg 1895: „Über einen Fall von Epignathus mit Missbildung des Herzens“ ist auf eine Arbeit von Carius und Strahl hingewiesen, durch welche die Ahlfeld'sche Theorie nach Ansicht des Verfassers eine Stütze erhält. Nach dieser Arbeit „Über die Entwicklung der Chorda und der primitiven Rachenhaut bei Meerschweinchen und Kaninchen“ liegt die in der unteren Wand des Kopfdarmes gelegene primitive Rachenhaut bei den erwähnten Tieren ursprünglich vor dem späteren Kopfende und biegt sich erst allmählich in die untere Wand um. Da nun auch in späteren Stadien der Entwicklung die menschliche Rachenhaut sich so verhält, wie die der Tiere, so wird daraus gefolgert, dass sie auch in

jenen früheren einander gleichen. Danach wäre der Vorgang etwa folgendermassen: Es stossen bei zwei mit den Kopfenden einander zugekehrten und sich nähernden Embryonalanlagen die primitiven Rachenhäute zunächst aufeinander und verwachsen an dieser Stelle. Bei der weiteren Entwicklung macht dann der schwächere Teil die Umbiegung des stärkeren mit und wird auf diese Weise in die Rachenhöhle hineingezogen. Man kann sich, in Anlehnung an die Ahlfeld'sche Zeichnung, dann wohl folgendes Schema zur Illustrierung konstruieren:

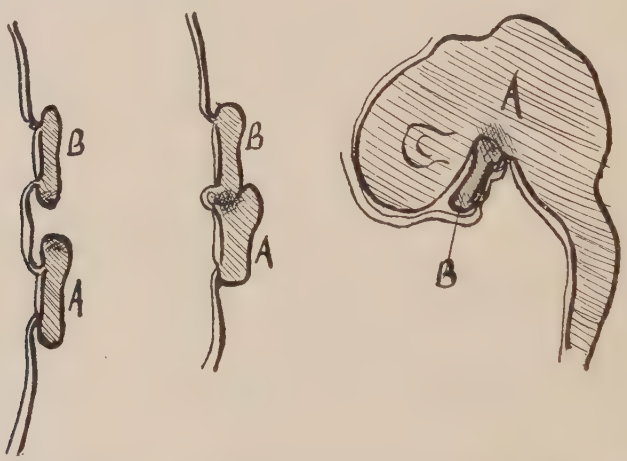

Die doppelt schraffierten Stellen bedeuten die erwähnte primitive Rachenhaut und die Verklebungsstelle.

Setzt man die Richtigkeit obiger Schlussfolgerung voraus, so darf man die Thatsache doch wohl weniger als eine Stütze jener Theorie bezeichnen, sondern, wenn sich die Verklebung in dieser Art vollziehen kann, so ist sie lediglich als ein anderer, ganz bestimmter Modus des gleichen Vorgangs aufzufassen. Denn das Wesentliche ist ausser den in beiden Fällen vorausgesetzten, bestimmten Lageverhältnis einzig und allein das Überhandnehmen der einen Anlage, während

es gleichgültig ist, ob die Verwachsung primär ist, wie im zweiten Falle, oder sekundär, wie im ersten. Man kann, je nachdem die Anlagen näher oder weiter entfernt von einander liegen, und je nachdem die eine die andere früher oder später überholt, sich recht wohl verschiedene Möglichkeiten der Verklebung, oder mit anderen Worten, Variationen desselben Vorgangs denken. In diesen Variationen ist wohl auch eine Erklärung der Verschiedenartigkeit der Insertionsstellen und der nach der Geburt zu Tage tretenden Befunde gegeben.

Wenn bei den Fällen von Epignathus mit vollkommener Entwicklung die Abstammung von einer zweiten fötalen Anlage ausser Zweifel steht, so lassen sich die Grenzen zwischen einer Autoimplantation und Parasitismus um so schwerer auseinander halten, je kleiner die Geschwulst ist, und je weniger charakteristische Organ- oder Körperteile sie aufweist. Auf diesem Grenzgebiete stehen die behaarten Polypen der Rachen- und Mundhöhle, gestielte, congenitale Geschwülste mit Cutisüberzug, Behaarung, Talgdrüsen etc., deren Hauptmasse gewöhnlich aus Fettgewebe besteht, zuweilen aber auch Knorpel, Knochen, Nerven und Muskelfasern aufweist. Ihren Ausgang nehmen sie meist von dem Gaumengewölbe, der hinteren Rachenwand und vom Gaumensegel. Jul. Arnold (Archiv für patholog. Anatomie, Bd. CXI, 1888) betrachtet diese Geschwülste als die Erzeugnisse von implantierten Keimen desselben Embryo. Für alle setzt er wegen ihres cutisartigen Überzugs die Entstehung aus dem Ektoderm voraus. Diese Voraussetzung trifft bei den Tumoren, die in dem Vorraum und der Decke der definitiven Mundhöhle, ferner bei denen, die im oberen Rachenraum sitzen, zu. Wenn Arnold jedoch den harten und weichen Gaumen als Dispositionsstelle betrachtet, weil hier die Rückbildung der primitiven Rachenhaut stattfände, so

liesse sich dagegen einwenden, dass die Bildung jener beiden Teile beträchtlich später, erst am Ende des zweiten Monats, aus den Gaumenfortsätzen beginnt, und dass erst nach der Mitte des dritten Monats die Decke der definitiven Mundhöhle durch Schliessen der Gaumenspalte vollendet ist. (Hertwig, die Elemente der Entwicklungsgeschichte des Menschen und der Wirbeltiere, 1900.) Der Boden für die Gaumenpolypen ist also ein neuer, wesentlich anderer. Für die an der hinteren Rachenwand sitzenden findet er die Erklärung in der ektodermalen Einstülpung zur Bildung der Hypophysentasche und in der Umwandlung der ersten Kiemenspalte zur Bildung der Tuba Eustachii. Bei den tiefer an der hinteren Rachenwand haftenden Tumoren ist die Abstammung von Ektoderm zweifelhaft, da man die Grenze des Kopfdarms dann sehr tief annehmen muss. Wenn sich also die Arnold'sche Theorie schon hinsichtlich des Ursprungs der Tumoren nach Art des Sitzes schon nicht ganz einwandfrei zeigt, so lässt sich vielleicht noch ein anderer berechtigter Einwand erheben durch die Frage: Wodurch werden jene versprengten Keime veranlasst, Haare zu bilden? Obgleich diese Fähigkeit dem Ektoderm an sich zukommt, so ist doch zu bedenken, dass jene Keime von solchen abstammen, die niemals, auch bei Reiz- und Entzündungserscheinungen nicht, an ihrer Oberfläche Haare bilden. — Man darf diese behaarten Polypen wohl als eine Art von gering entwickeltem Epignathus betrachten, wodurch sich die Erklärung des Wesens und der Ätiologie zu einer einwandfreieren gestaltet.

Dass die Grenzen für die Diagnose des Epignathus in neuerer Zeit gegen früher bedeutend erweitert sind, zeigt ein von Koch (Inaug.-Dissert., Erlangen 1898) beschriebener Fall. Die Bedingung, oder besser Forderung, dass Organ- oder Körperteile mit Sicherheit nachzuweisen sind, ist hier nicht erfüllt, denn es sind solche auch rudimentär und mit

Hilfe des Mikroskops nicht zu konstatieren gewesen, auch Knochen und Knorpel nicht. Dennoch, und mit Recht, wird aus der allgemeinen äusseren und inneren Beschaffenheit, sowie nach der Art des Sitzes die Diagnose Epignathus gestellt.

Bei einem anderen Fall ist man jedoch über die Forderungen zu weit hinausgegangen. In der Inaug.-Dissertation von Romey, „Ein Epignathus mit cyklopischer Gesichtsbildung", Königsberg 1892, „wird eine Missbildung beschrieben, die unterhalb der Nase einen rüsselartig ausgezogenen, gebogenen Vorsprung hat von Haselnussgrösse, an dessen Spitze sich eine feine Öffnung befindet. Die Gesichtsknochen weisen in der Bildung verschiedene Abnormitäten auf. Eine Mundöffnung ist nicht vorhanden, wenn nicht jene erwähnte Öffnung mit derselben zu identifizieren ist." Weil die Weichteile dieses Rüssels fötales Gewebe aufweisen, nennt Romey die Missbildung Epignathus. Später sagt er selbst: „Bei der Durchsicht der Litteratur findet sich kein Fall, der diesem auch nur annähernd ähnlich wäre." Das ist vollkommen richtig, hätte den Verfasser aber auch zu einer anderen Diagnose bestimmen sollen.

Eine grosse äussere Ähnlichkeit mit vorliegendem Falle hat ein von Ahlfeld im Archiv für Gynäkologie, Bd. 7, S. 233, beschriebener. Auch bei diesem tritt eine polypenförmige Geschwulstmasse aus dem linken Nasenloch. Jedoch steht dieselbe in direktem Zusammenhang mit dem Epignathus und stellt „einen bis zu 3 cm langen Beutel" dar, während im vorliegenden Fall der Nasentumor andere Verhältnisse bietet.

Nasentumor: Derselbe ragt als eine etwa walnussgrosse Geschwulst an einem runden, derben Stiel, der allmählich in die Tumormasse übergeht, aus dem erweiterten rechten Nasenloche hervor. Die Vorderfläche trägt ein hasel-

nussgrosses Anhängsel an einem kurzen, breiten Stiele. Die Geschwulst fühlt sich als eine weichfleischige Masse an; nur die dem Stiele anliegenden Teile sind derber; am weichsten ist das erwähnte Anhängsel, das auch eine hellere Färbung zeigt. Die Oberfläche ist im allgemeinen eben, nur die der rechten kindlichen Gesichtshälfte entsprechende, obere und seitliche Partie ist höckerig. Haare sind nirgends vorhanden, doch gleicht die Oberfläche im übrigen der Hautdecke in Farbe und Zeichnung. Der Stiel zeigt eine leichte Längsrillung und ist von seinem Austritt an etwa 1 cm lang. Bei der Eröffnung der Nasen-Rachenhöhle von hinten her stellt sich heraus, dass er am Boden und unteren Teil des Septums der rechten Nasenhöhle ziemlich weit hinten inseriert. Ein Zusammenhang mit dem Epignathus ist nicht zu konstatieren. Die Schnittfläche der Geschwulstmasse ist gleichmässig grauweiss, nicht durchscheinend und hat nirgends Höhlen.

Unter dem Mikroskop zeigen die Schnitte in der Hauptsache ein zartes, lockeres Netzwerk von Bindegewebsfibrillen, in welches unregelmässig vielgestaltete Zellen, polygonale, runde und sternförmige eingelagert sind. An einzelnen Stellen sind Zellen gleicher Gestalt angehäuft. So finden sich Partieen von sternförmigen Zellen mit runden Kernen; die einzelnen Zellen liegen ziemlich weit auseinander und sind durch längere oder kürzere Fortsätze mit einander verbunden. An anderen Stellen finden sich grosse, runde Zellen, die zu traubenförmigen Gebilden vereinigt sind. — Der Tumor zeigt also dreierlei Arten derselben Gewebsfamilie, der Bindegewebsfamilie und zwar in ihrem Übergangsstadium von der unreifen, fötalen Form zu den späteren: Schleimgewebe, fibrilläres Bindegewebe, Fettgewebe. Nach dem Grade ihres Vorhandenseins wären sie folgendermassen aufzuzählen: Fibrilläres Bindegewebe, Fett- und Schleimgewebe. Danach lautet die Diagnose: Fibro-Lipoma myxomatodes.

Die Litteratur über Nasentumoren erstreckt sich fast nur auf im späteren Leben entstandenen Neubildungen, und es sind, danach zu urteilen, congenitale wohl äusserst selten. Ebenso selten ist das Vorkommen von Fettgewebe in Nasentumoren. Drei Fälle von Lipom der Nasenhöhle beschreibt Künne in seiner Inaug.-Dissertation: „Lipome der oberen Luftwege", Würzburg 1893. Der erste derselben betrifft einen 60jährigen Hindu, dem fünf feste, weisse Tumoren der Nasenflügel entfernt wurden an der Grenze zwischen Haut und Schleimhaut. Die beiden anderen Fälle enthalten ungenaue Angaben.

Nach Hasslauer, der im „Archiv für Laryngologie und Rhinologie, 1900", eine statistische Übersicht über die gutartigen Neubildungen der Nase gibt, ist die häufigste Form der Nasenpolypen das Fibroma oedematosum, dann kommen der Reihe nach Papillom, der blutende Septumpolyp, das Adenom, Myxom, die Cysten, das Enchondrom, Tuberculom, Syphilom und einige seltenere Geschwulstformen. Über den Charakter der Polypen sind die Ansichten sehr geteilt: Nach Makenzie sind sie myxomatöser Natur. Voltolini teilt sie, ähnlich wie Hopmann, in weiche und harte Fibrome ein. Nach Ziegler sind reine Myxome selten, nach Wright existieren sie überhaupt nicht. Dagegen kommen sie häufig in der Mischform mit Fibrom vor. Hasslauer beschreibt sechs Fälle dieser Art. Am nächsten kommt der vorliegende Fall der Mischform zwischen Fibrom und Myxom. Er stellt eine typische histoide oder Bindesubstanzgeschwulst dar, die nach Ziegler aus Geweben bestehen, welche in ihrem Bau zum Teil dem embryonalen Zustande der Bindesubstanzgewebe des Mesoderms entsprechen und auch aus mesodermalem Bindesubstanzgewebe entstehen.

Zur Erklärung der Ätiologie liesse sich für vor-

liegenden Fall die Theorie der Keimversprengung heranziehen. Man könnte annehmen, dass beim Zusammenstossen der beiden Gaumenfortsätze miteinander oder beider mit dem Stirnfortsatz mesodermale Keime versprengt werden, aus ihrem normalen Zusammenhang gelöst werden, die dann in Proliferation geraten. Dazu könnte man wiederum die durch die Anheftung des Epignathus vielleicht hervorgerufenen Druckreize oder Störungen in der Cirkulation, eventuell Stauung der Säfte als ursächliche Momente ansehen. Man kann sich jedoch, in Anlehnung an die Irritationstheorie, auch vorstellen, dass ohne jene Keimversprengung die genannten Reize allein das zarte, an sich in lebhafter Wucherung begriffene Gewebe in übermässige Wachstumsenergie brachten, als deren Produkt der verhältnismässig kolossale Polyp entstanden ist. Nur trafen die Reize dann nicht einen bereits prädisponierten Boden wie im ersten Falle.

So stellt die vorliegende Kombination von Epignathus und Fibro-Lipoma myxomatodes einen Fall dar, dessen interessanteste Seite die entwicklungsgeschichtlichen und pathologisch-anatomischen Punkte bilden.

Dem Chirurgen kommen ausgesprochene Epignathi wohl nur selten in die Hände, da die meisten, auch sonst kräftig entwickelten Kinder direkt oder indirekt an ihrem Parasiten frühzeitig zu Grunde gehen, ehe eine Abtragung überhaupt möglich wäre. Von einem Fall wird berichtet, dass das Kind bis zum sechsten Tage lebte, dann aber infolge von Verjauchung des Epignathus starb. In einem Falle scheint die Operation eines ausgesprochenen Epignathus gemacht zu sein. Die erfolgreich entfernte Geschwulst bestand aus rudimentären Teilen eines Fötuskopfes (Sonnenberg, Zeitschrift für Chirurgie, V, 1874). Dieser nähert sich in hohem Grade den behaarten Rachenpolypen, die nach den weiter oben gemachten Ausführungen als unvollkommene Epignathi

angesprochen werden müssen. Von dieser Art kommen häufigere Fälle zur operativen Entfernung.

Die umfangreicheren Epignathi erwecken dagegen das Interesse des Geburtshelfers, da sie leicht durch ihre Masse eine Verengerung des Geburtskanals bewirken und Stillstand der Geburt infolgedessen hervorrufen können, wie es auch in diesem Falle geschehen ist, wobei aber die Natur sich selbst noch half, bevor der Arzt einschreiten konnte. Herr Dr. Poth, praktischer Arzt in Lindenhorst, der das Präparat einsandte, übermittelte dem Verfasser auf dessen nach bestimmten Gesichtspunkten gestellten Fragen folgende anamnestische Daten: „Nach Aussage der Hebamme platzte während einer Wehe der vorliegende Teil; es floss das mit Tumormasse durchsetzte Gehirn (?) aus, und hierauf entwickelte sich die Frucht von selbst. Wahrscheinlich ist also der Tod unter der Geburt erfolgt. Das Kind war ausgetragen. Frühere Zwillingsgeburten oder Missbildungen haben nicht stattgefunden. Es leben sieben gesunde Geschwister."

Zum Schluss sage ich meinem hochverehrten Lehrer und füheren Chef, Herrn Ober-Medizinalrat Professor Dr. Bollinger für die gütige Überlassung dieses interessanten Falles meinen besten Dank. Auch Herrn Dr. Poth sei an dieser Stelle für seine interessevollen Bemühungen verbindlichster Dank abgestattet.

Litteraturverzeichnis.

Ziegler: „Allgemeine Pathologie und pathologische Anatomie.“

Schmaus: „Grundriss der pathologischen Anatomie.“

Virchow: „Die krankhaften Geschwülste.“

Perls: „Lehrbuch der allgemeinen Pathologie.“

Ahlfeld: „Die Missbildungen des Menschen.“

„ „Ein Beitrag zur Lehre von den Zwillingen. I. Der Epignathus.“

Förster: „Die Missbildungen des Menschen.“

Arnold: „Ein Fall von congenitalem, zusammengesetztem Lipom der Zunge und Perforation in die Schädelhöhle.“ Archiv für patholog. Anatomie, Bd. 50, Heft 4.

Arnold: „Über behaarte Polypen der Rachen-Mundhöhle und deren Stellung zu den Teratomen.“ Archiv für pathol. Anatomie, 1888, Heft 1.

Otto: „Über einen Epignathus.“ Archiv für Gynäkologie, 1848, Heft 2.

Romey: „Ein Epignathus mit cyklopischer Gesichtsbildung.“ Inaug.-Dissert. Marburg 1892.

Kreutzmann: „Über einen Fall von Epignathus mit Missbildung des Herzens.“ Inaug.-Dissert. Marburg 1895.

Koch: „Ein Fall von Epignathus.“ Inaug.-Dissert. Erlangen 1898.

Marchand: „Missbildungen des Menschen.“ Eulenburgs Real-Encyklopädie der gesamten Medizin. 3. Auflage.

Okada: „Schleimpolypen der Nase.“ Archiv für Laryngologie und Rhinologie. 1898.

Hasslauer: „Tumoren der Nasenscheidewand.“ Archiv für Laryngologie und Rhinologie. 1900.

Seifert-Kahn: „Atlas der Histopathologie der Nase.“ 1895.

Künne: „Über Lipome der oberen Luftwege.“ Inaugural-Dissertation. Würzburg 1893.

Stöhr: „Lehrbuch der Histologie und mikroskopischen Anatomie.“ 1898.

Hertwig: „Die Elemente der Entwicklungsgeschichte des Menschen und der Wirbeltiere.“ 1900.

Lebenslauf.

Am 10. November 1875 wurde ich geboren als Sohn des Landwirts Heinrich Stanze und dessen Ehefrau Konradine, geb. Hansen, in Lichtenberg im Herzogtum Braunschweig, und nach dem Bekenntnis meiner Eltern protestantisch getauft. In meinem siebenten Jahre siedelten meine Eltern nach ihrem jetzigen Wohnorte Gustedt in Pr. über. Meine Gymnasialbildung genoss ich in Goslar a. H., welches ich nach sechsjährigem Besuch Ostern 1896 mit dem Reifezeugnis verliess. Ich studierte darauf Medizin nacheinander: ein Semester in Göttingen, drei in München, ein weiteres in Erlangen und die letzten vier in München. Die Vorprüfung legte ich in Erlangen im fünften Semester ab; im sechsten diente ich gleichzeitig beim Kgl. Bayer. Infanterie-Leib-Regiment das erste Halbjahr mit der Waffe. Am 15. Februar 1901 beendigte ich in München das Staatsexamen und trat darauf sofort als Volontär in das pathologisch-anatomische Institut der Universität ein; daselbst war ich bis zum 1. Mai. Dann diente ich das zweite Halbjahr als einjährig-freiwilliger Arzt beim Kgl. Bayer. 1. Infanterie-Regiment in München, in welcher Zeit ich drei Monate im Garnison-Lazaret Dienst that. Anschliessend machte ich in Landshut beim Kgl. Bayer. 16. Infanterie-Regiment eine sechswöchentliche Übung als Unterarzt der Reserve. Seit 1. Januar ds. Js. bin ich als Volontär an der Hebammenschule zu München thätig.